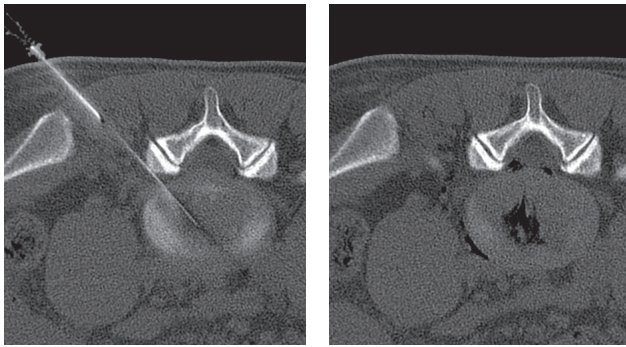

Vorführen in das Zentrum der Bandscheibe

Das verabreichte Gas ist als schwarzer Fleck in der Bandscheibe erkennbar

Gegenüber operativen Methoden hat die Ozon-Nukleolyse den entscheidenden Vorteil, dass der Spinalkanal nicht beeinträchtigt wird. Es gibt praktisch keine postoperativen Narben, die sonst häufig die Ursache für Rückenschmerzen infolge von Operationen sind.

Nebenwirkungen und Komplikationen sind bei diesen Therapien sehr selten und normalerweise durch die verabreichten Medikamente bedingt. Örtliche Betäubung und Kontrastmittel können zu allergischen Reaktionen führen. Bei der niedrigen Dosis des Cortisonpräparates kommt es nicht zu dauerhaften Nebenwirkungen. Als Nebenwirkungen können auftreten: Wadenkrämpfe, geringe Gewichtszunahme, Blutzuckeranstieg, und geringer Anstieg des Blutdrucks.

Schwere Komplikationen treten nur in sehr wenigen Einzelfällen auf.

Diese häufig und weltweit durchgeführte Behandlungsmethoden gelten als ausgesprochen sicher und gut verträglich.

Haben Sie noch Fragen?

Unsere Mitarbeiter stehen Ihnen gerne für weitere Auskünfte zur Verfügung.

Zertifiziertes Qualitätsmanagement
nach DIN EN ISO 9001:2008

Rems-Murr-Kliniken gGmbH

Diagnostische und interventionelle Radiologie
Chefarzt Dr. med. Harald Bareth

Rems-Murr-Klinik Schorndorf
Schlichtener Straße 105
73614 Schorndorf

Telefon 07181 67-1152 (Sekretariat)
Fax 07181 67-1695

E-Mail radiologie.schorndorf@rems-murr-kliniken.de

www.rems-murr-kliniken.de

RMK
Rems-Murr-Kliniken

Patienteninformation

CT-gesteuerte Schmerztherapie an der Wirbelsäule

- Periradikuläre Therapie (PRT)
- Facettengelenks-Behandlung
- Ozon-Nukleolyse



Diagnostische und interventionelle
Radiologie
Rems-Murr-Klinik Schorndorf

CT-gesteuerte Schmerztherapien an der Wirbelsäule

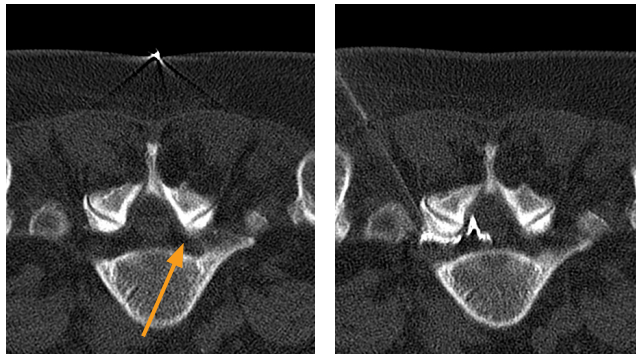
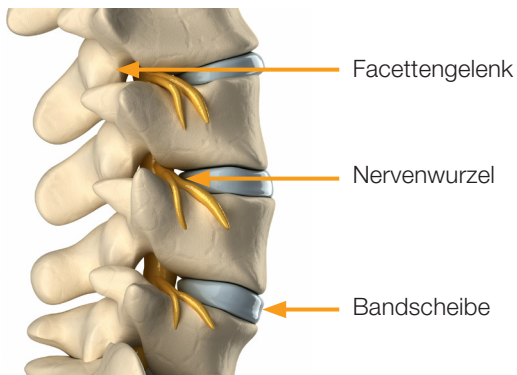
An der Wirbelsäule können aus verschiedenen Ursachen Schmerzen entstehen. Am häufigsten sind die Nervenwurzeln und die Facettengelenke die Orte der Schmerzentstehung. Eine gezielte Injektion von schmerzstillenden und/oder entzündungshemmenden Medikamenten kann in vielen Fällen helfen. Der Einsatz der Computer-Tomographie (CT) bei diesen Methoden bedeutet neben höchster Präzision maximale Sicherheit bei jeder Behandlung.

Die periradikuläre Therapie (PRT)

Die periradikuläre Therapie (PRT) wird zur Behandlung von Nervenwurzelbeschwerden an der Wirbelsäule eingesetzt. Dabei wird eine dünne Nadel bis unmittelbar an die Beschwerden verursachende Nervenwurzel vorgeschoben. Dadurch gelingt es präzise, Medikamente direkt an diesen Nerv zu spritzen. Diese Behandlung kann dann in ein- bis vierwöchigen Abständen mehrfach wiederholt werden.

Damit lassen sich Schmerzen in Lenden-, und Halswirbelsäule, sowie ausstrahlende Schmerzen in Arme und Beine („Ischias“) wirksam und dauerhaft behandeln.

Zur Therapie werden verschiedene Medikamente (ein Schmerzmittel und ein lang wirksames Cortisonpräparat) verabreicht. Bei bekannter Unverträglichkeit von Cortison kann auf andere Medikamente ausgewichen werden.



Im CT ist die Nervenwurzel in ihrem Kanal sichtbar

Unter lokaler Betäubung werden über eine sehr dünne Nadel Medikamente verabreicht

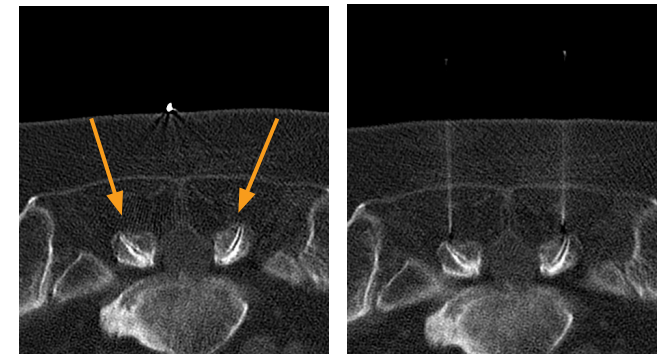
Die Behandlung selbst ist nahezu schmerzfrei. Bei etwa 80% unserer Patienten kommt es unter dieser Behandlung zu einer deutlichen Verbesserung der Beschwerden bis hin zur völligen Symptombefreiheit. Normalerweise ist aber erst nach zwei bis vier Behandlungen mit dem völligen Ansprechen der Therapie zu rechnen.

Die Facettengelenksbehandlung

Als Facettensyndrom bezeichnet man Schmerzen, die durch die kleinen Wirbelgelenke verursacht werden. Ist die Lendenwirbelsäule betroffen, kommt es typischerweise zu Kreuzschmerzen bei körperlicher Beanspruchung oder statischen Belastungen, wie zum Beispiel Sitzen oder Stehen.

Wenn Medikamente oder Krankengymnastik und Massagen keine ausreichende Wirkung mehr zeigen, kann die Injektion einer geringen Menge einer Kombination aus einem schmerzstillenden mit einem entzündungshemmenden Mittel eine erfolgreiche Behandlung darstellen.

Wir führen diese Behandlung ebenfalls unter computertomographischer Steuerung durch.



Darstellung der Facettengelenke im CT

Gezielte Behandlung der Gelenke unter CT-Steuerung

PRT und Facettenbehandlung werden von uns ambulant durchgeführt. Ihre Krankenkasse übernimmt die Kosten, wenn Sie uns von einem Orthopäden, Unfallchirurgen, Neurologen oder Neurochirurgen zur Behandlung überwiesen werden.

Die Ozon-Nukleolyse der Bandscheibe

Neben chirurgischen Verfahren zur Therapie eines Bandscheibenvorfalles existieren schon seit vielen Jahren auch mikroinvasive Methoden zur Verkleinerung der Bandscheibengröße. Zu diesen Verfahren gehört auch die Ozon-Nukleolyse.

Hierbei wird mit einer dünnen Nadel eine Bandscheibenpunktion durchgeführt. Dies geschieht unter örtlicher Betäubung und unter computertomographischer Kontrolle. Über diese Nadel wird ein Ozon-Sauerstoff-Gemisch injiziert. Der ganze Eingriff dauert etwa 30 Minuten und ist mit einem 1-tägigen stationären Krankenhausaufenthalt verbunden.

Ozon blockiert über mehrere Monate vor allem jene Schmerzreize, die von den Nerven in den geschädigten Bandscheiben ausgehen. Die Einwirkung des Ozons auf die Bestandteile des weichen Kerns der Bandscheibe vermindert den Wassergehalt der Bandscheibe. Dadurch kann ein Schrumpfen des Bandscheibenvorfalles erreicht werden.

Nutzen und Risiko stehen bei dieser Methode in einem optimalen Verhältnis, da durch das Ozon – es wandelt sich im Körper in reinen Sauerstoff um – keine Komplikationen zu erwarten sind.